Canadian Cardiovascular Society
Leadership. Knowledge. Community.

Société canadienne de cardiologie
Communauté. Connaissances. Leadership.

Canadian Cardiovascular Society Academy

Académie de la Société canadienne de cardiologie

Examen écrit pratique

Programme de révision de stagiaires en cardiologie chez l'adulte

Supporté par l'Académie de la Société canadienne de cardiologie

2021

CAHIER 2

Programme de révision 2021 pour les stagiaires en cardiologie chez l'adulte
Examen écrit à réponses courtes

---

1. a) Dessinez le tracé simultané de la pression ventriculaire gauche et de la pression aortique d'un patient avec une cardiomyopathie obstructive hypertrophique, à la valeur de référence et post-CVP. (4)

b) Quelles sont les caractéristiques typiques d'une réponse post-CVP dans le laboratoire de cathétérisme et au chevet du malade? (2)

c) Nommez les deux gènes les plus souvent impliqués et le mode d'hérédité de la cardiomyopathie hypertrophique. (4)

2. Une femme de 32 ans se plaint d'épisodes de palpitations au cours des 6 derniers mois. Elles prennent la forme de « battements rapides du cœur » et durent quelques secondes jusqu'à un maximum de deux minutes. La patiente ne ressent aucun autre symptôme et il n'y a ni présyncope ni syncope. Aucun facteur aggravant ou atténuant n'a été cerné. Elle n'a pas non plus d'antécédent familial de mort subite d'origine cardiaque. La patiente est en bonne santé, mais souffre de dépression modérément grave qui a été bien maîtrisée avec de la venlafaxine (le seul médicament qu'elle prend) au cours des trois dernières années. Le médecin de famille lui a demandé de porter un moniteur Holter pendant 24 heures; elle a ressenti pendant cette période un épisode de ses palpitations habituelles, ce que l'on peut effectivement voir sur le graphique ci-dessous.

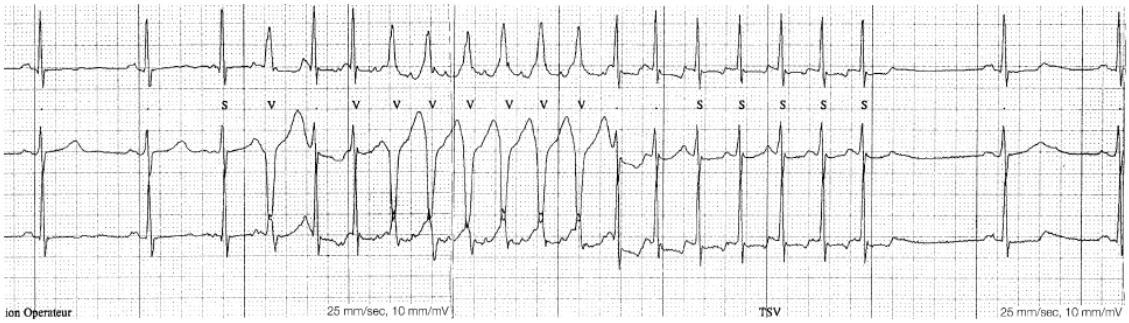

A. Vous êtes le cardiologue responsable de la lecture des résultats du moniteur Holter. Écrivez votre rapport sommaire des résultats. (7)

B. Vous êtes maintenant le cardiologue qui voit la patiente dans le cadre d'une consultation rapide. Décrivez votre plan de prise en charge (comme vous le feriez dans la note de consultation adressée au médecin de famille). (3)

3. Un homme de 68 ans se plaint de fatigue intermittente (ce qu'il décrit comme une baisse d'énergie) au cours des trois derniers mois. Il dit n'avoir ni présyncope ni syncope. Deux ans plus tôt, il a reçu un stimulateur cardiaque permanent implanté en raison d'une dégénérescence précoce du système de conduction. Il porte un moniteur Holter pendant 24 heures, mais aucun symptôme n'est signalé. Le pic de sa fréquence cardiaque a été à 16 h, alors qu'il faisait du vélo stationnaire, ce qu'illustre le graphique ci-dessous :

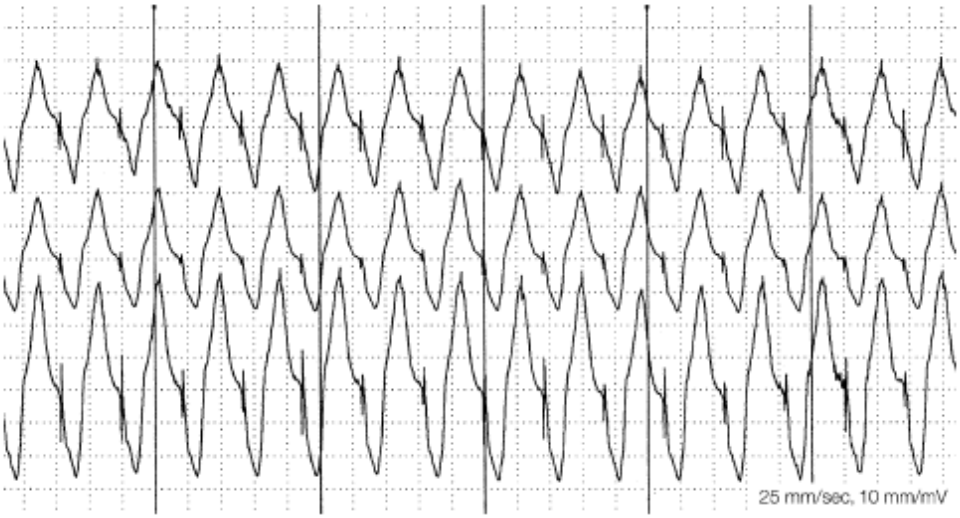

a) Servez-vous du code NASPE/BPEG à cinq positions pour déterminer le type de stimulateur cardiaque dont il s'agit. (5)

b) Décrivez ce que fait le stimulateur cardiaque. (3)

4. Interprétez les deux ECG suivants et répondez aux questions supplémentaires :

a)

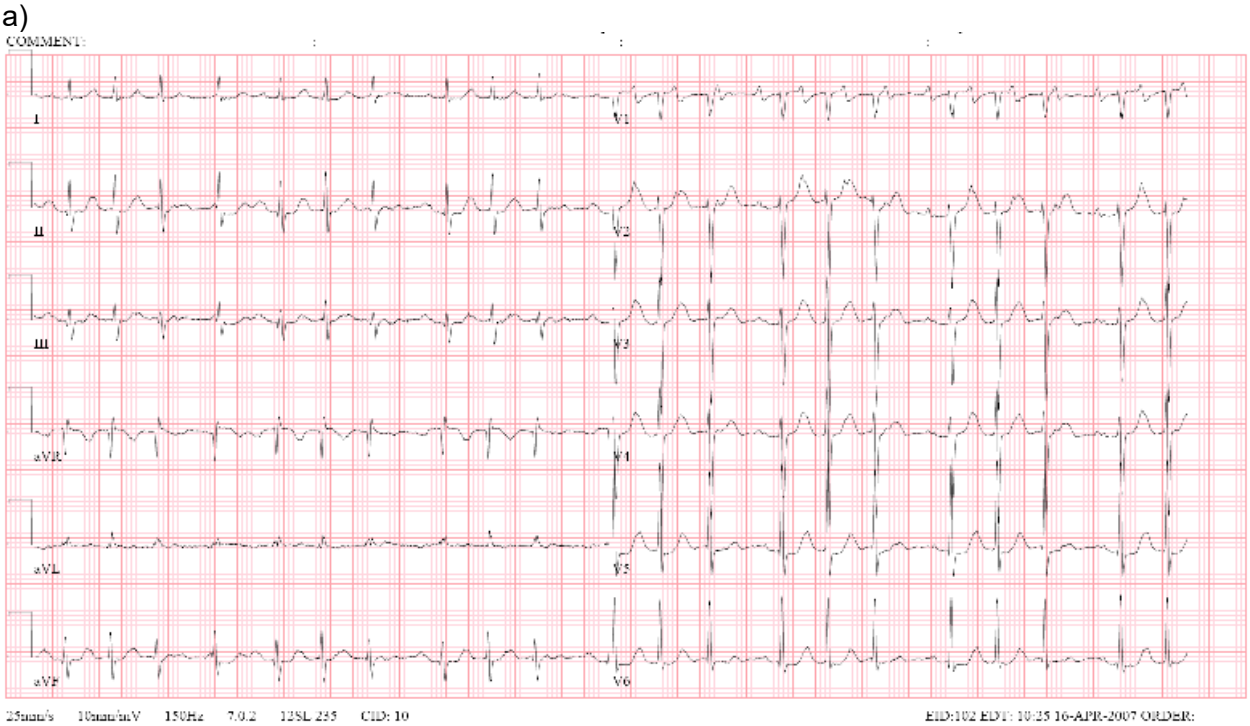

b) Comment appelle-t-on le phénomène illustré dans le QRS nº 8?

5. Une femme de 47 ans subit un cathétérisme cardiaque gauche. Le tracé du haut est la valeur de référence, tandis que celui du bas est après l'administration de nitroglycérine par voie intraveineuse. Quel est le diagnostic? (5) Expliquez votre réponse en commençant par le mécanisme d'action de la nitroglycérine (5).

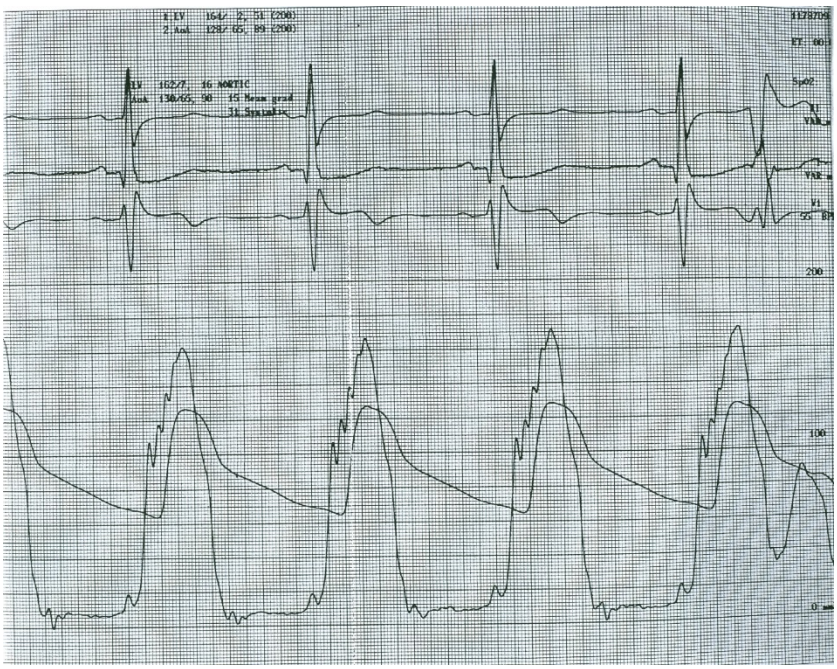

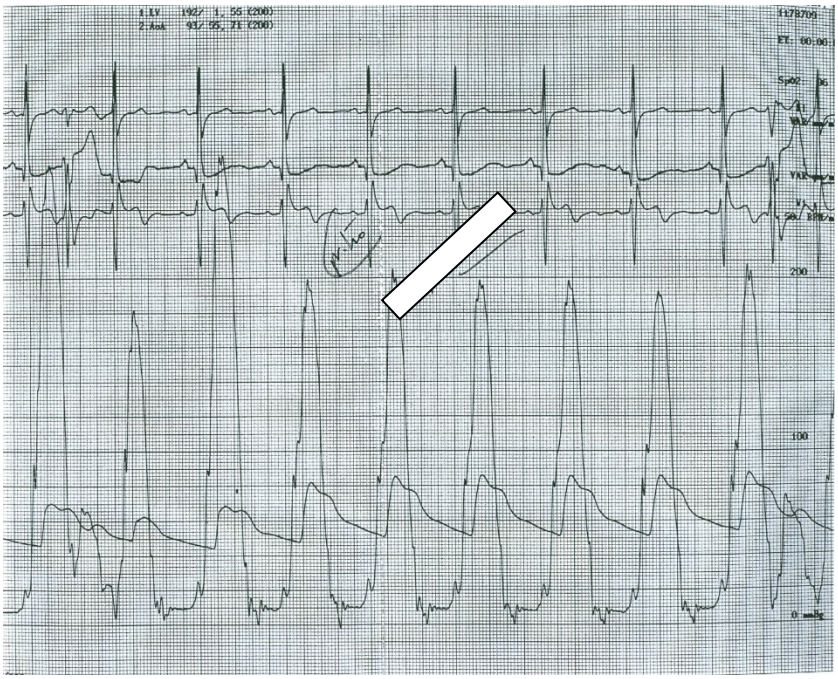

6. Un homme de 57 ans doit faire un examen Holter. L'indication est « fibrillation/flutter auriculaire ». Les médicaments indiqués sont la warfarine et l'atorvastatine. Aucun marqueur d'événement n'est enregistré et aucun symptôme n'est signalé. Interprétez les résultats de l'examen Holter. (10)

Heart Rate Data	
Total Beats	: 169869
Min HR	: 38 BPM at 16:00:28
Avg HR	: 59 BPM
Max HR	: 94 BPM at 08:48:06

Heart Rate Variability	
ASDNN 5	: 156.6 msec
SDANN 5	: 97.6 msec
SDNN	: 272.6 msec

ST Episode Analysis	Ch1	Ch2	Ch3
Min ST Level	-2.7	-1.0	-0.9
Max ST Level	0.9	2.5	0.7
ST Episodes	0	1	0

Pacer Analysis	
Single Paced Beats	: -
Dual Paced Beats	: -
Fusion Beats	: -

Atrial Fibrillation		
AFib Beats	: 167619 (98.7%)	
Duration	: 2822.3 min	Events : 4

Ventricular Ectopy	
Total VE Beats	: 2186 (1.3%)
Vent Runs	: 38
Beats	: 232
Longest	: 22 Beats at 12:54:02
Fastest	: 148 BPM at 12:54:02
Triplets	: 27 Events
Couplets	: 157 Events
Single/Interp PVC	: 1152/0
R on T	: 0
Single/Late VE's	: 167/73
Bi/Trigeminy	: 15/152 Beats

Supraventricular Ectopy	
Total SVE Beats	: 0 (0.0%)
Atrial Runs	: 0
Beats	: 0
Longest	: 0
Fastest	: 0 BPM
Atrial Pairs	: 0 Events
Drop/Late	: 1/0
Longest N-N	: 2.1 sec at 06:14:59
Single PAC's	: 0
Bi/Trigeminy	: 0/0 Beats

14:13:06 D1 58 BPM Size x1,x1,x1 AFib Strip 1 of 29

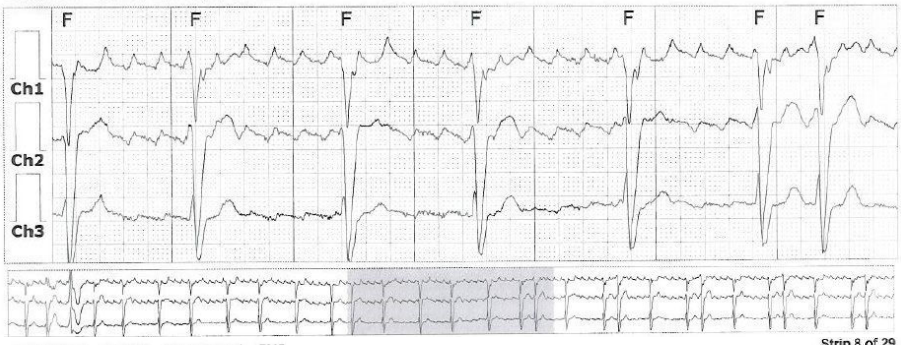

14:42:52 D1 59 BPM Size x1,x1,x1 PVC Strip 8 of 29

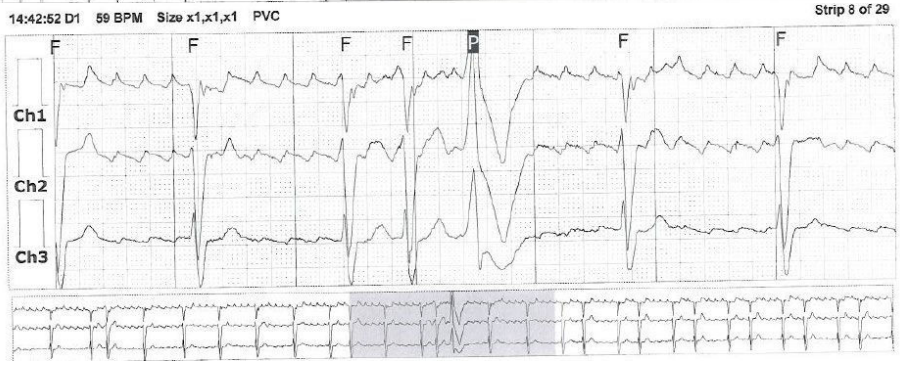

16:00:24 D1 38 BPM Size x1,x1,x1 Min HR

Strip 10 of 29

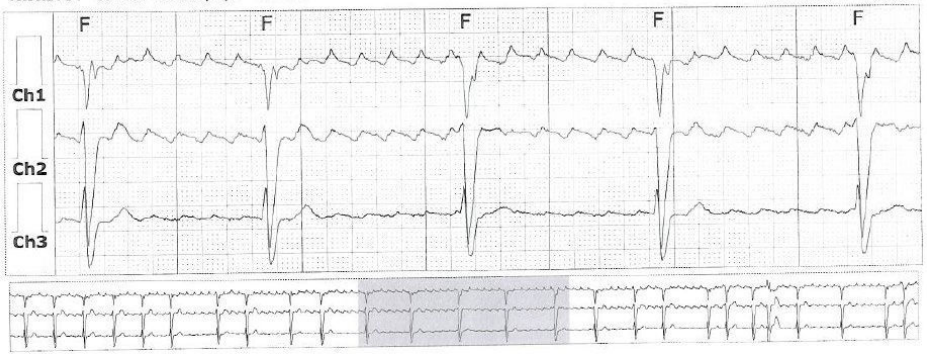

11:07:45 D1 54 BPM Size x1,x1,x1 Ventricular Run

Strip 19 of 29

12:53:59 D2 148 BPM Size x1,x1,x1 Ventricular Run

Strip 27 of 29

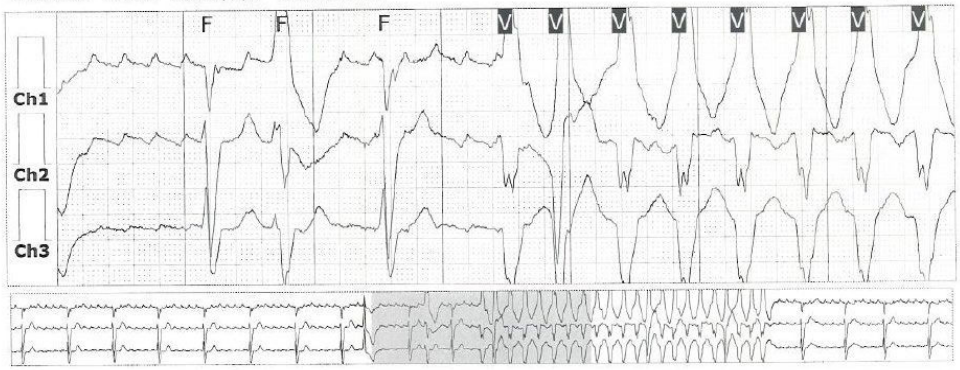

12:54:06 D2 128 BPM Size x1,x1,x1 Ventricular Run

Strip 28 of 29

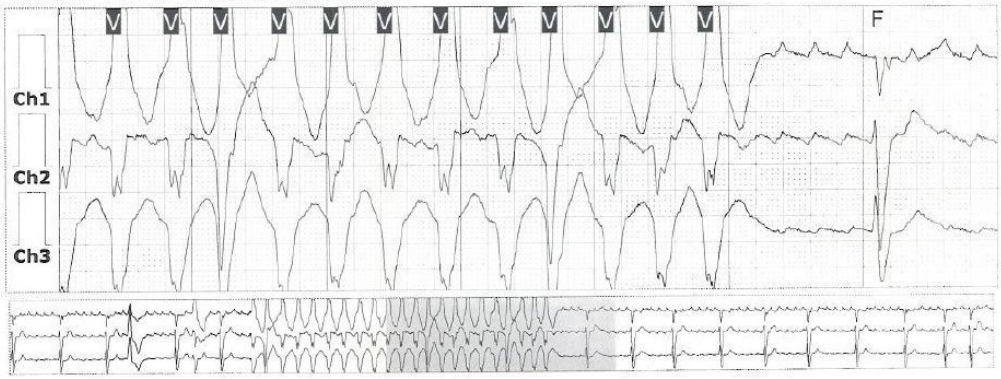

7. Une femme de 55 ans décrit ressentir une sorte de brûlure épigastrique quand elle promène son chien après le souper. Elle est obèse, atteinte de dyslipidémie et fait de l'hypertension. Elle n'est pas atteinte de diabète et ne fume pas. La patiente prend de la pravastatine ainsi que de l'hydrochlorothiazide. On voit ci-dessous les résultats d'un ECG au repos. Un ECG à l'effort lui est prescrit. La patiente fait de l'activité physique pendant une minute et entre au stade 2 d'un protocole de Bruce avant de s'arrêter en raison d'une brûlure épigastrique. L'ECG au pic de l'effort est reproduit.

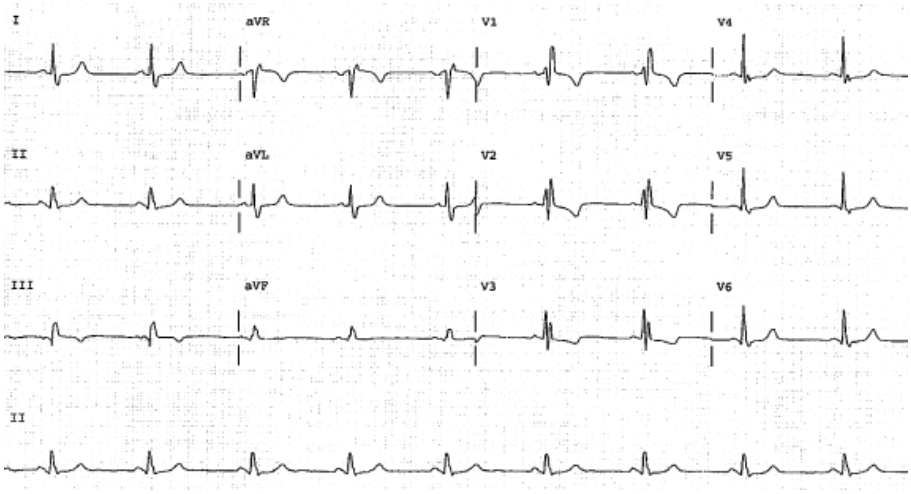

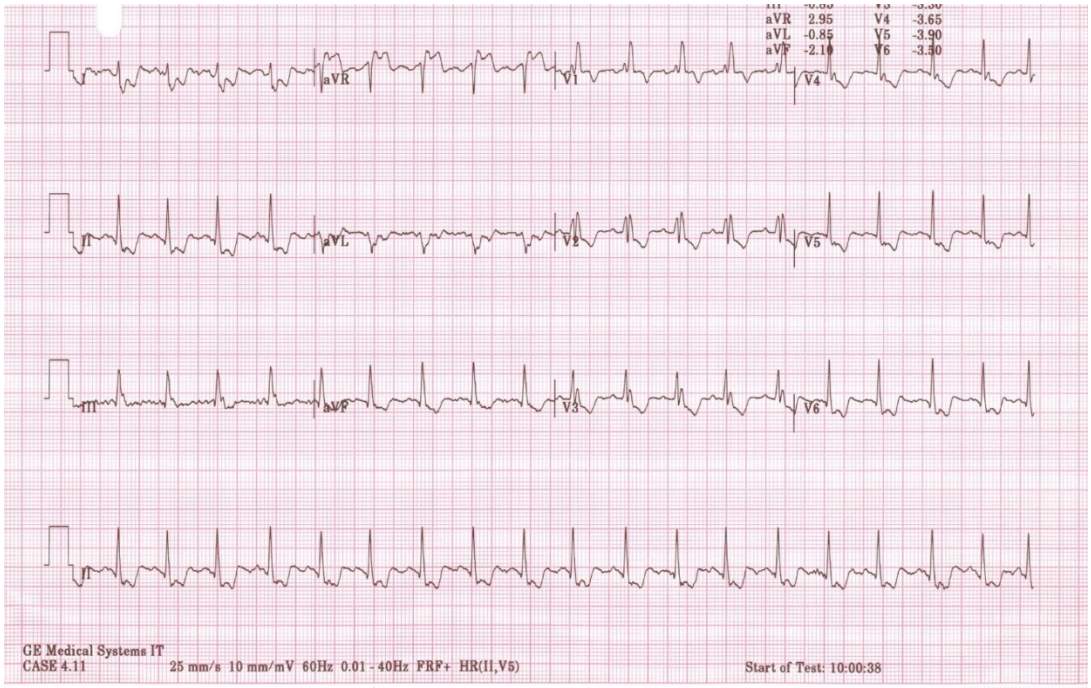

L'ECG à l'effort est-il un test adéquat à prescrire à cette patiente? Justifiez votre réponse. Quels autres détails faut-il pour interpréter ce test? Au moyen de l'information dont vous disposez, interprétez ce test.

8. Une femme de 41 ans se présente à l'urgence, car elle a ressenti une sorte de grande secousse dans la poitrine. Elle buvait de l'eau froide après avoir fait de l'activité physique avec son mari quand le choc est arrivé. Ses antécédents médicaux sont notables : elle a reçu un diagnostic de sarcoïdose cardiaque 18 mois plus tôt. Cela s'était manifesté sous la forme d'un blocage cardiaque complet intermittent et avait été pris en charge par l'entremise d'un DCI double chambre. Depuis, elle se porte bien. Selon les dossiers, sa fonction cardiaque est normale. Elle ne prend pas de médicaments. À l'urgence, elle est de retour à son état de bien-être normal. Un examen physique ne remarque rien de particulier. Vous examinez les résultats de son dispositif :

Type	ATP Seq	Shocks	Success	ID#	Date	Time hh:mm	Duration hh:mm:ss	Avg bpm A/V	Max bpm A/V	Activity at Onset
VF	2	35J	Yes	32	18-Oct-2012	07:31	:54	58/194	---/194	Active

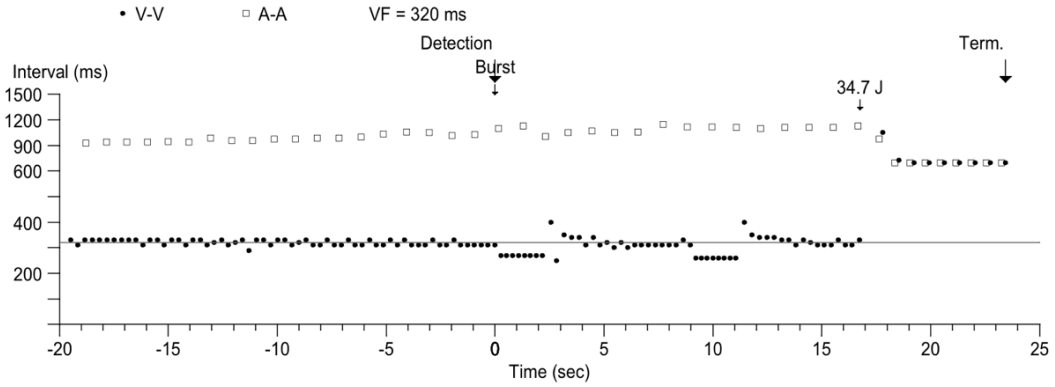

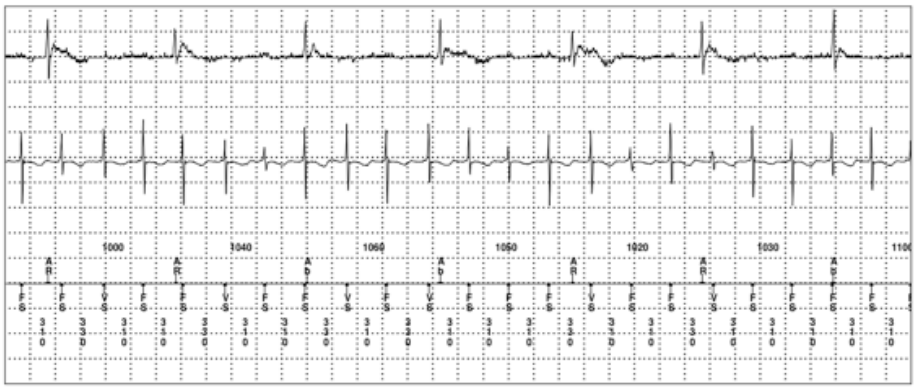

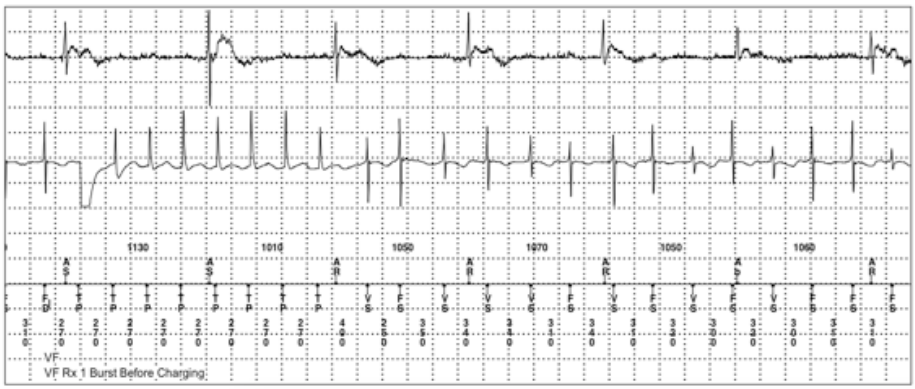
VF
VF Rx 1 Burst Before Charging

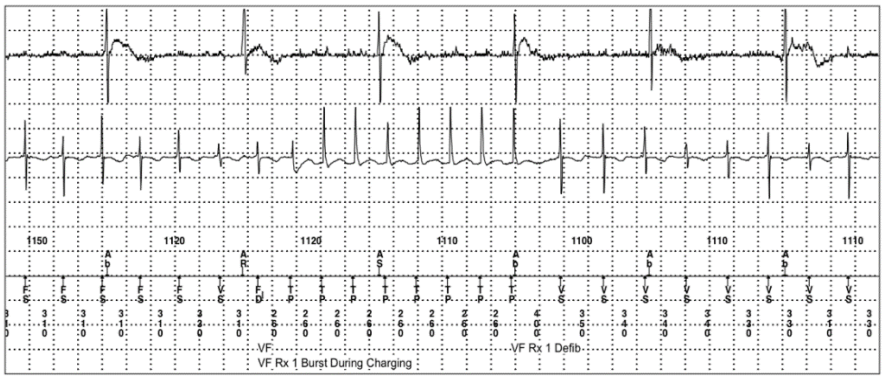
VF
VF Rx 1 Burst During Charging
VF Rx 1 Defib

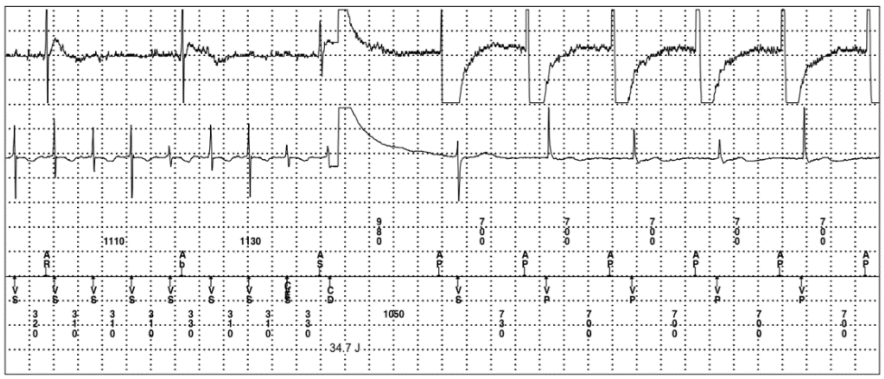
34.7 J

Interprétez les données du dispositif. Comment prendriez-vous en charge cette patiente? Présumez que vous êtes le consultant en cardiologie de l'urgence; rédigez votre plan pour cette patiente à l'intention du médecin orienteur.

9. Une femme de 33 ans se présente à l'urgence, ayant eu des épisodes de palpitations très fréquents au cours des 48 dernières heures. L'ECG suivant est réalisé pendant un épisode de palpitations. Craignant la tachycardie sinusale, l'urgentologue demande une angiographie pulmonaire par tomodensitométrie, et les résultats sont négatifs pour l'embolie pulmonaire. Il vous recommande alors la patiente « pour tachycardie sinusale inappropriée ». Quelles sont les trois arythmies qui pourraient être associées à un tel résultat d'ECG? (6)

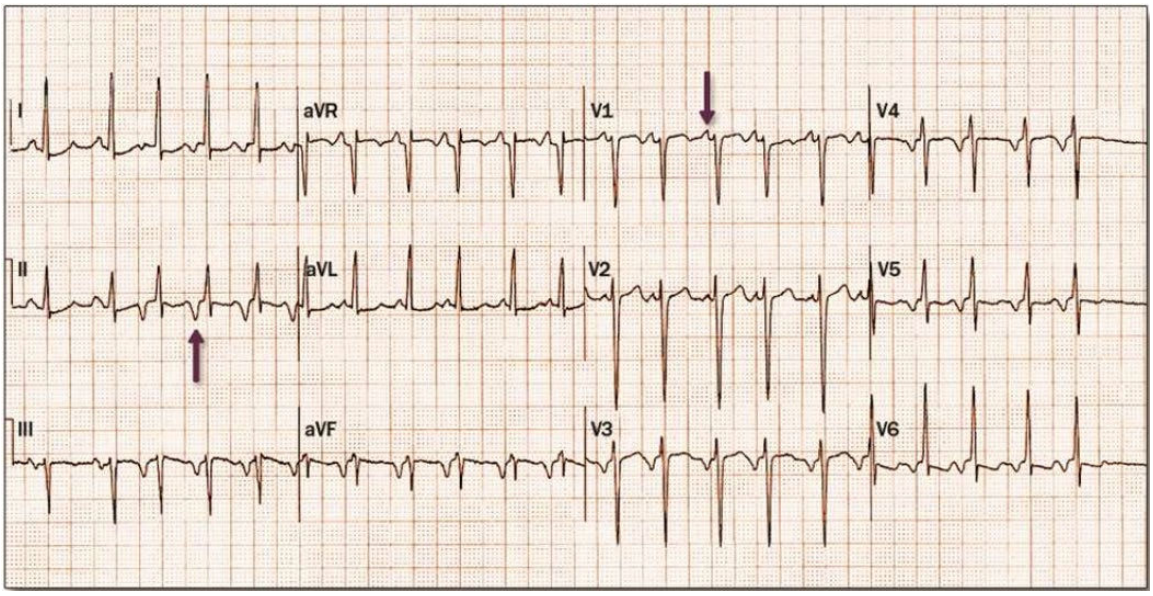

10. Une femme de 53 ans se présente à l'hôpital atteinte de fatigue et d'anorexie. Ses artères coronaires sont normales.

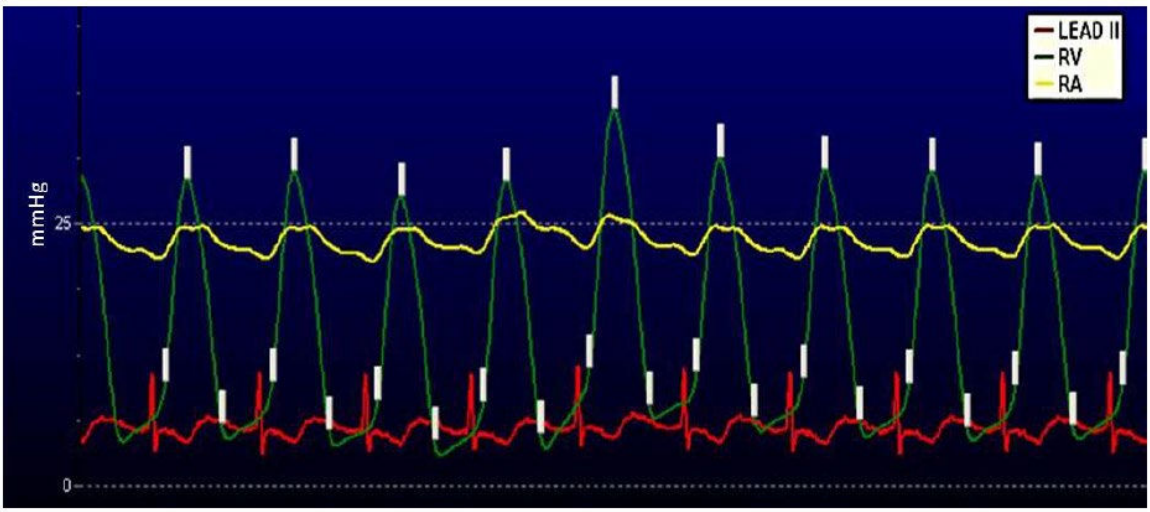

Donnez les deux PRINCIPALES constatations hémodynamiques anormales que l'on peut voir sur ce tracé. (2)

Quel est le diagnostic? (2)

11. Interprétez l’ECG suivant (2)

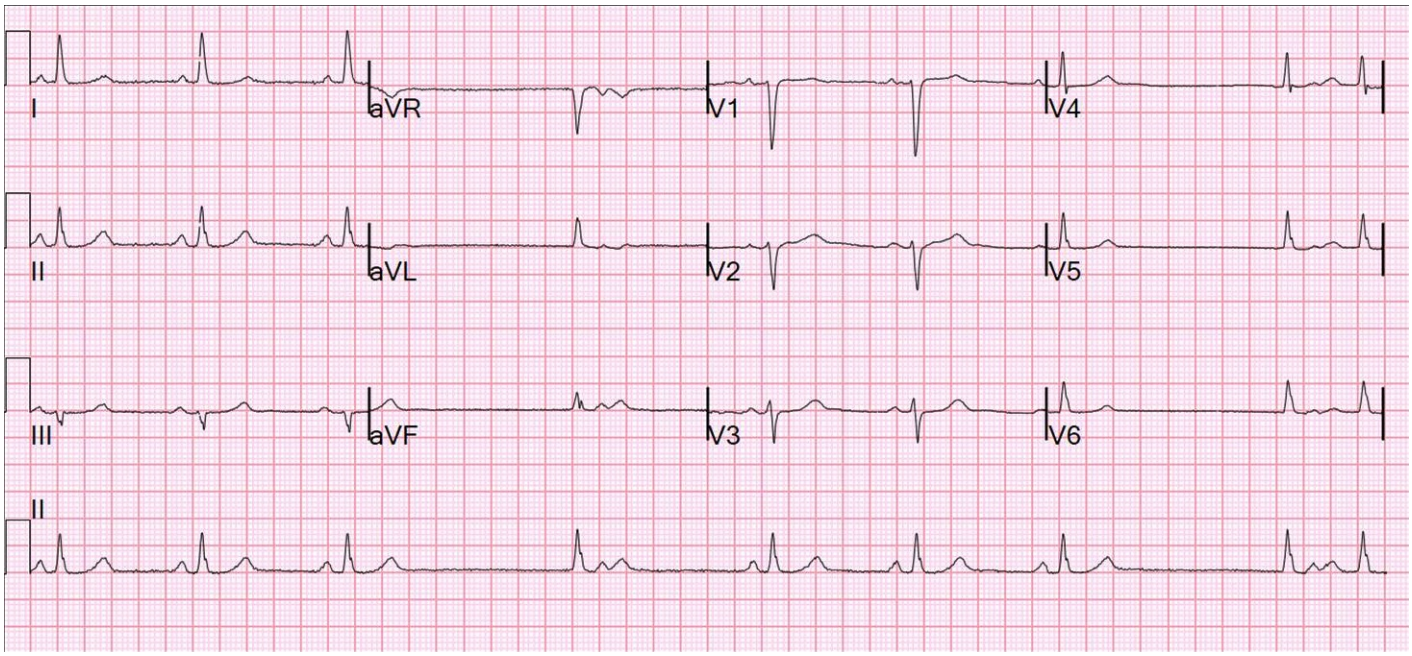

12. Calculez l’orifice régurgitant chez ce patient atteint de RM grave (2)

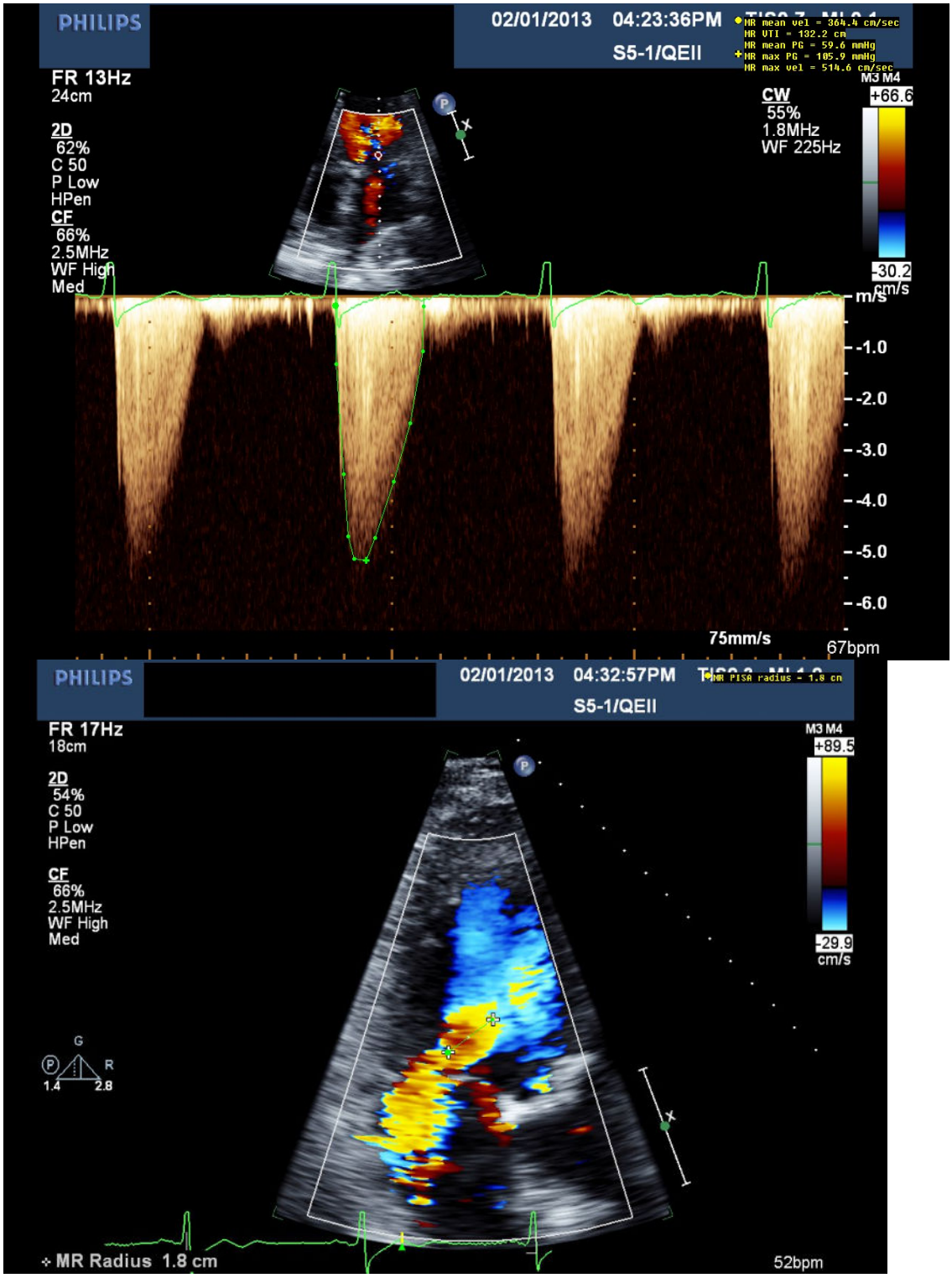

* Rayon de la PISA de 1,8 cm. Vélocité moyenne de RM de 364,4 cm/s, intégrale temps-vitesse de 132,2 cm, gradient de pointe moyen de RM de 59,6, gradient de pointe max de RM de 105,9, vélocité max de RM de 514,6 cm/s.

13. Interprétez l’ECG suivant (2)

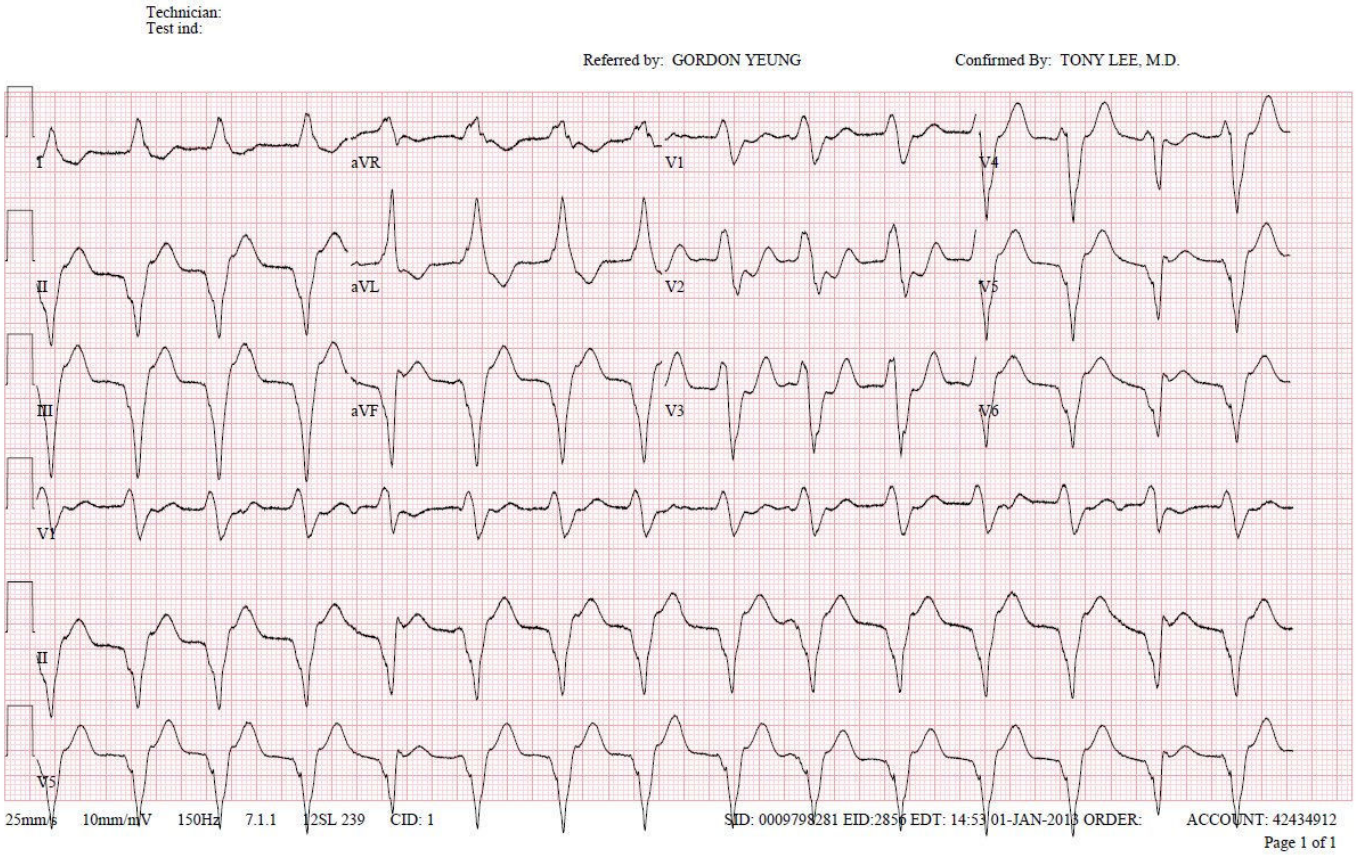

14. Interprétez cette imagerie MIBI (3)

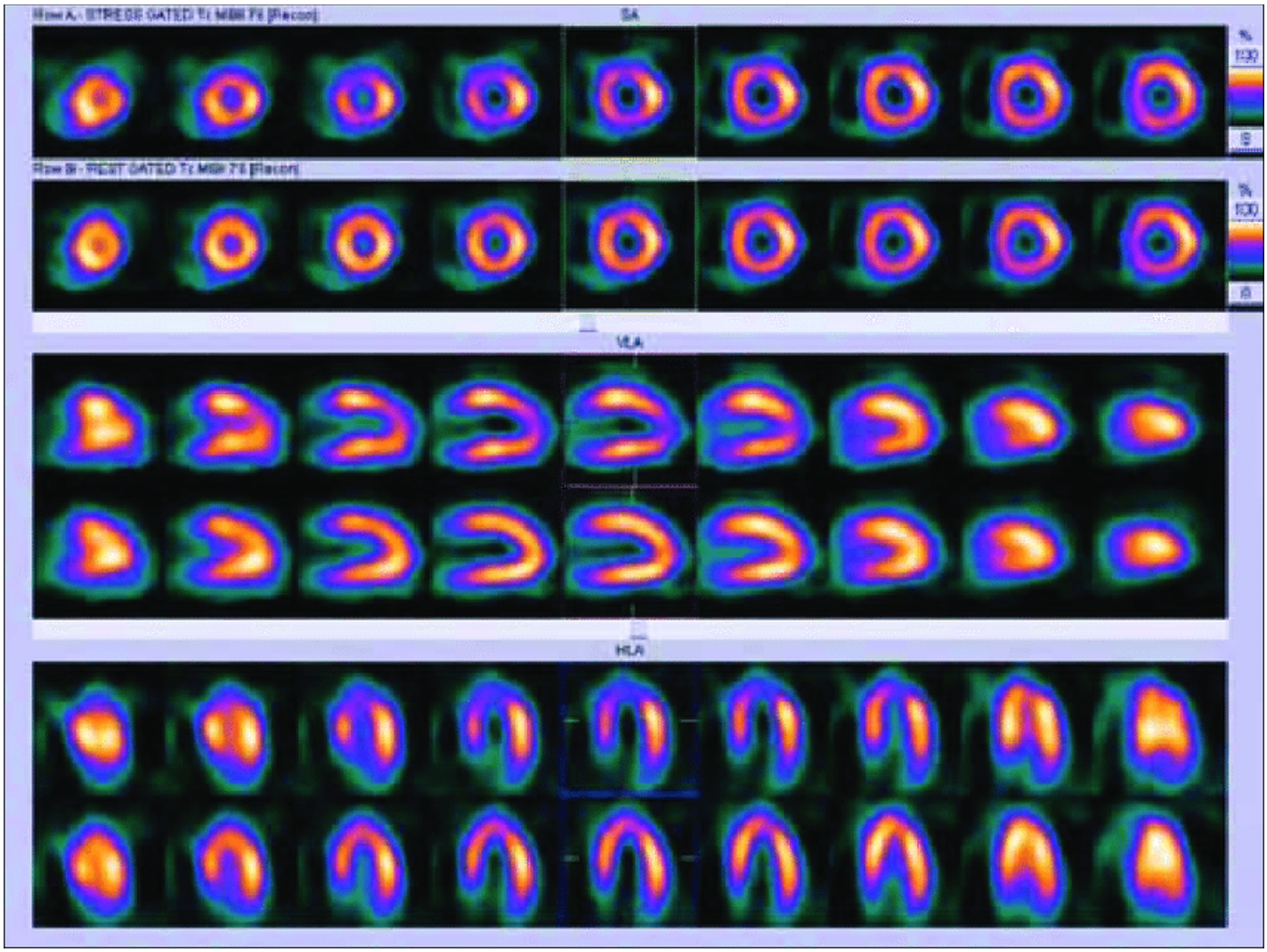

Images au repos en bas, images à l'effort en haut.

15. Interprétez cette imagerie MIBI :

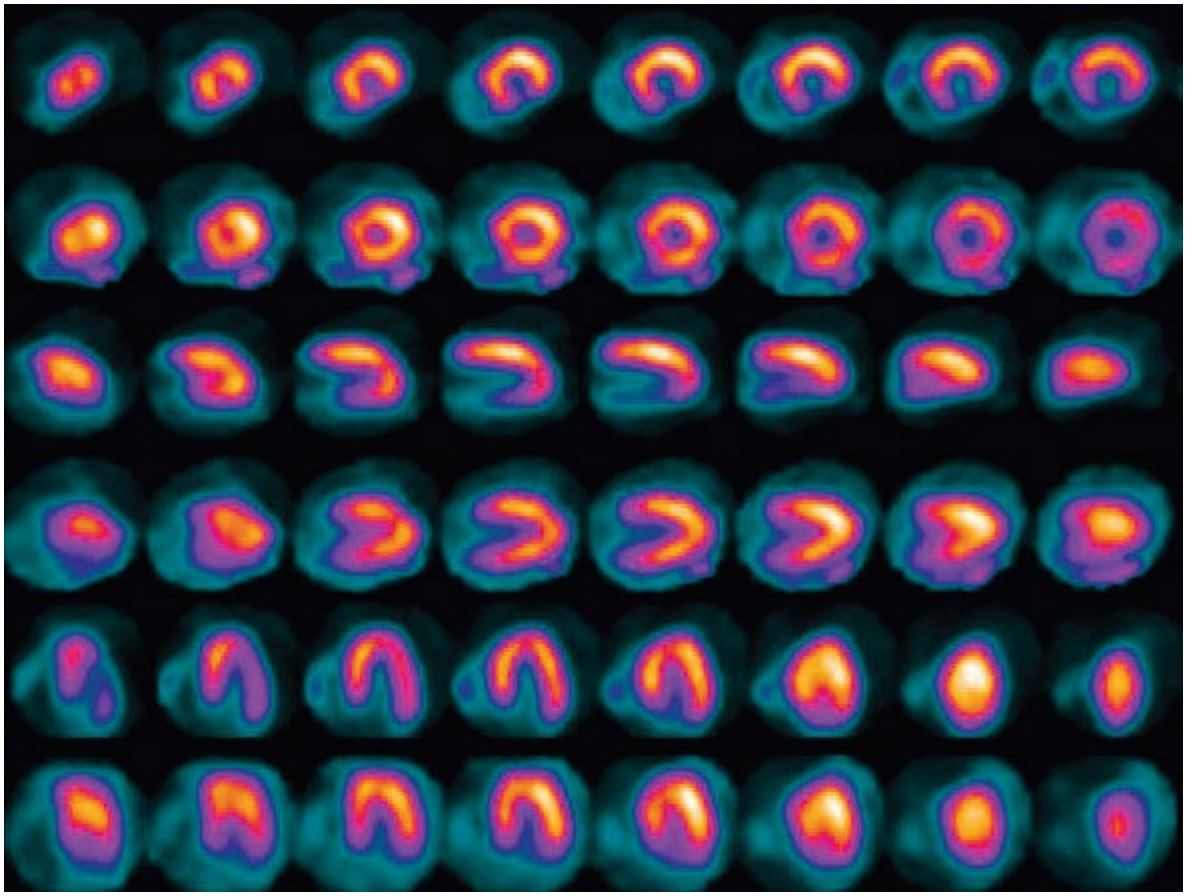

Images au repos en bas, images à l’effort en haut.

16. Une femme de 23 ans est orientée pour des syncopes récurrentes. Elle expérience des épisodes depuis son adolescence. Elle décrit un prodrome de transpiration, de pâleur et de vision tubulaire. Si elle est en mesure de s'allonger, elle peut généralement éviter la syncope manifeste. Vous commandez un moniteur Holter. Cette mesure est enregistrée à 3 h (selon le journal, la patiente dort).

a) Quel est le rythme? (1)

b) Décrivez votre plan de prise en charge pour cette patiente. (2)

17. Ci-dessous, le doppler spectral continu à travers la valve aortique d'un patient porteur d'une dysfonction VG sévère. Quelle est la trouvaille à l'examen physique compatible avec ce tracé?(1)

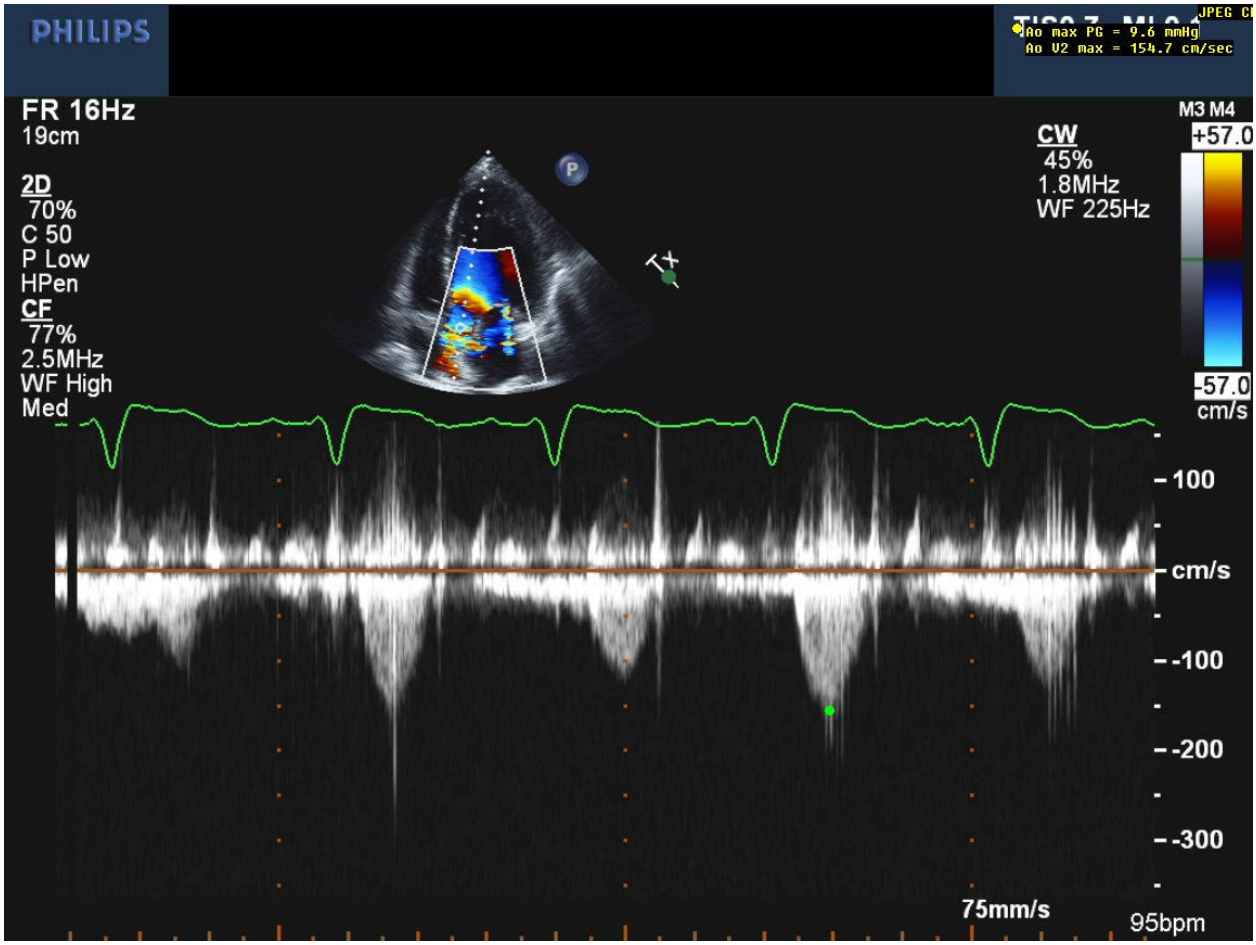
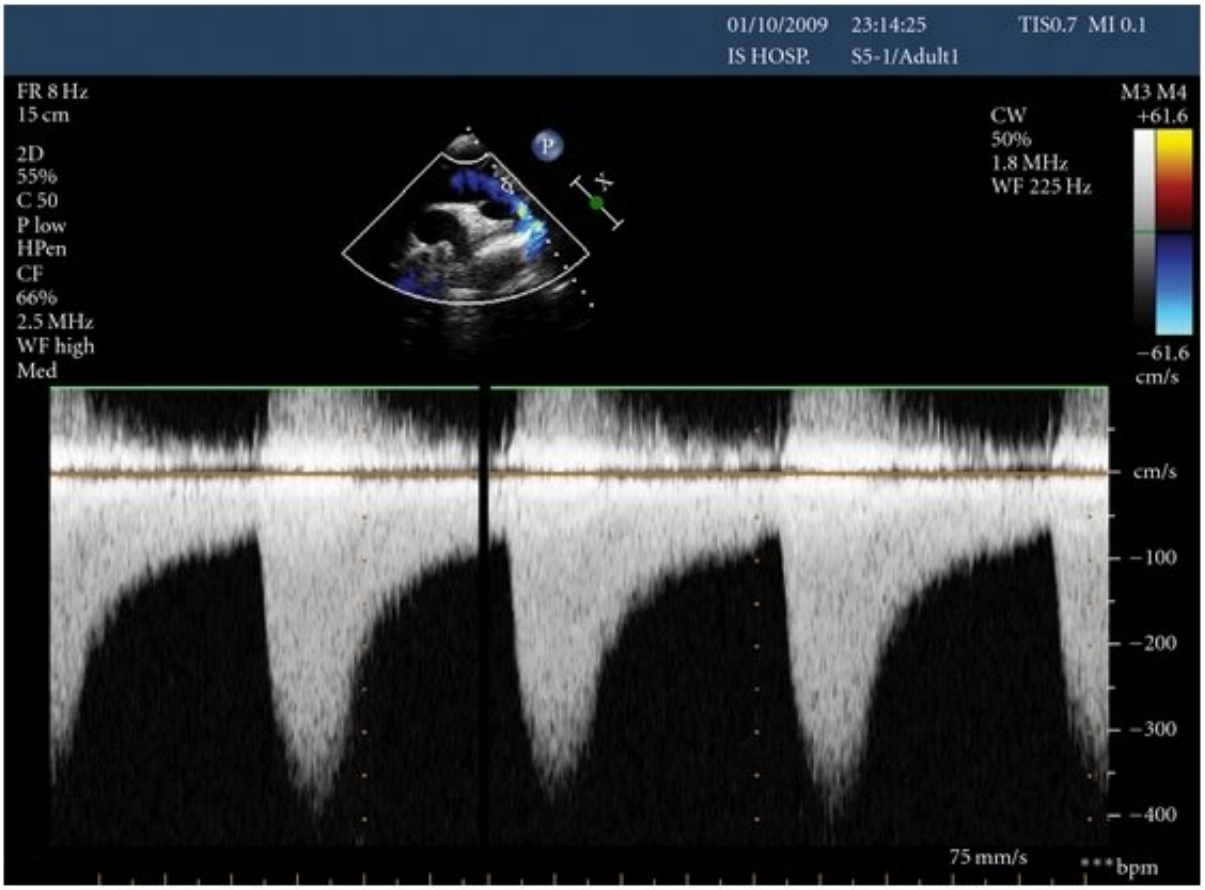
18. Voici le doppler spectral continu de la vue suprasternale chez un patient hypertendu. Nommez 4 trouvailles associée à l'examen physique.